

Эстетическая Медицина



НАУЧНО-ПРАКТИЧЕСКИЙ ЖУРНАЛ

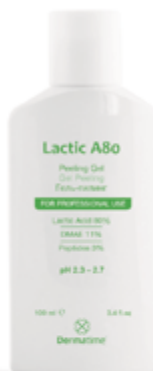Химические ПИЛИНГИ



Dermatime®

BARCELONA

Ремедиана



ПРОТОКОЛЫ
для специалистов
с медицинским
образованием
по запросу



Интимное отбеливание и омоложение

DERMATIME – НОВЫЕ ВОЗМОЖНОСТИ ДЛЯ ПРОФЕССИОНАЛОВ!

Химические пилинги, препараты для пред- и постпилингового ухода, мезопрепараты, неинвазивная карбокситерапия, изысканная косметика для домашнего ухода. Привлекательные условия сотрудничества для клиник, медицинских центров и салонов красоты.

Эксклюзивный дистрибьютор: ООО «Астрей»

Тел.: +7 (495) 925-5162 • www.acosm.ru



Химические пилинги Dermatime в эстетической коррекции интимной зоны у женщин

1 | ВВЕДЕНИЕ

Согласно определению ВОЗ, здоровье – это состояние полного физического, душевного и социального благополучия, а не только отсутствие болезней и физических дефектов. Обладание наивысшим достижимым уровнем здоровья – одно из основных прав каждого человека без различия расы, религии, политических убеждений, экономического или социального положения [1].

Здоровье, в том числе сексуальное, стало неотъемлемым правом человека, поэтому в современной гинекологии появилось и стремительно развивается новое уникальное направление – эстетическая гинекология, целью которого стало улучшение качества всех сфер жизни женщин любого возраста. К задачам эстетической гинекологии относят устранение эстетических и функциональных недостатков мочеполовой системы, связанных с возрастными изменениями и/или индивидуальными особенностями, а также повышение сексуальной привлекательности и психологического комфорта

женщин. При этом следует отметить, что ранее для решения данных задач в арсенале специалистов преобладали хирургические методы, а сегодня всё шире применяют малоинвазивные безоперационные методики, обладающие рядом преимуществ, к которым можно отнести:

- амбулаторное лечение;
- быстроту выполнения процедуры (ее можно сделать в обеденный перерыв);
- безболезненность (анестезия либо вообще не нужна, либо нужна лишь местная);
- быстрое достижение эффекта;
- минимальный риск развития нежелательных явлений;
- отсутствие периода реабилитации (или минимальный восстановительный период).

Эстетичный внешний вид половых органов волновал человечество веками. Эталоны чаще всего возникали под влиянием медицинских или религиозных представлений. Сегодня косметические процедуры в гинекологии направлены на субъективное улучшение внешнего вида половых органов, что способствует нормализации функционального и психологического комфорта и сексуальной удовлетворенности. Одна из таких процедур – интимное отбеливание, пользующееся всё большей популярностью у современных женщин.

На протяжении жизни женщины во внешности в целом и во внешнем виде ее интимной зоны происходят многочисленные изменения. Эти изменения связаны как с физиологическими процессами в организме (беременностью, родами, менопаузой и др.), так и с патологическими (инсулинорезистентностью, заболеваниями желудочно-кишечного тракта, воспалительными и инфекционными процессами в половых органах, избыточным весом, некорректной эпиляцией зоны бикини и др.) [2–4].

Т. Тетерина*, к.м.н., врач акушер-гинеколог, эксперт АСЭГ

И. Аполихина, д.м.н., заведующая отделением*, профессор кафедры акушерства, гинекологии, перинатологии и репродуктологии ИПО ФGAOY BO Первый МГМУ им. И.М. Сеченова МЗ РФ, президент АСЭГ и EAGAMPS

Т. Троценко, врач-косметолог, дерматовенеролог

* Отделение эстетической гинекологии и реабилитации ФГБУНМИЦ АГП им. В.И. Кулакова МЗ РФ

Москва, Россия

Примерно с 25 лет женщины уже сталкиваются с проблемой гиперпигментации аногенитальной области, а чуть позднее – со снижением тонуса и тургора кожи этой деликатной зоны [5, 6]. Процесс естественного старения отягощается родами, гормональными нарушениями, депиляцией, аменореей, ранней менопаузой.

Зачастую эстетические дефекты интимной зоны становятся причиной дискомфорта или психоэмоционального расстройства. Излишне темный цвет кожи в области промежности – не только причина для смущения и неловкости во время интимной близости [2]. Женщины стесняются своего тела в раздевалке, на пляже, на врачебном приеме, а для танцовщиц, гимнасток, моделей «неидеальная» пигментация кожи может привести к завершению карьеры.

Спрос на осветление и омоложение кожи интимной зоны в последние годы значительно возрос, а тема улучшения ее внешнего вида перестала быть запретной и исключительно личной.

2 | ОСВЕТЛЕНИЕ И ОМОЛОЖЕНИЕ КОЖИ ИНТИМНОЙ ЗОНЫ

Коррекцию эстетических дефектов аногенитальной зоны можно осуществлять аппаратными методами или с помощью химического пилинга. И здесь абсолютным трендом являются, конечно, пилинги. Их легко переносят, после них не нужна реабилитация, они практически не имеют противопоказаний, оказывают осветляющее, укрепляющее и омолаживающее действие, помогая избавиться от комплексов, усилить сексуальность и улучшить качество интимной жизни [6, 7].

Процедура интимного пилинга довольно проста, тем не менее ее может проводить только квалифицированный врач, который знает особенности работы с интимной зоной и умеет грамотно использовать химические пилинги. В этом случае курс процедур дает действительно впечатляющие результаты без побочных эффектов. Процедура интимного пилинга в первую очередь направлена на решение таких эстетических проблем в аногенитальной области, как гиперпигментация, снижение тонуса и тургора мягких тканей.

Противопоказания к применению химического пилинга в интимной зоне:

- беременность и кормление грудью;
- возраст до 18 лет;
- герпес в период обострения;

- склонность к образованию келоидных рубцов;
- острый вульвовагинит;
- повреждение кожи в интимных местах;
- геморрой, анальные трещины;
- онкология любой локализации и стадии;
- аллергия на состав пилинга;
- гиперчувствительность кожи;
- дерматиты и купероз;
- тяжелые и декомпенсированные соматические заболевания.

2.1. | Осветление интимной зоны

Гиперпигментация в интимной области проявляется в виде зон грязно-коричневого цвета или ограниченных пигментных пятен (рис. 1). Эти потемнения связаны с избыточным меланогенезом и накоплением меланина вследствие гормональных изменений (беременности, приема гормональных препаратов, эндокринного заболевания), натирания кожи при ношении тесного белья, частой депиляции, избыточного веса, наследственной предрасположенности.

Проблему несовершенства цвета кожи в интимной зоне амбулаторно можно решить с помощью интимного пилинга (рис. 1), действие которого направлено на ингибирование меланогенеза, активизацию работы эндогенных антиоксидантов и улучшение микробиома. Это, как правило, 3–7 профессиональных процедур и последующее применение при домашнем уходе специальных препаратов пролонгирующего действия.

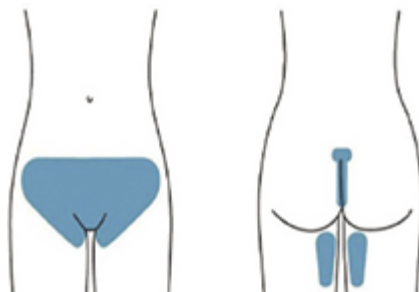


Рис. 1.
Области нанесения интимного химического пилинга

Один из самых популярных брендов интимных пилингов – Dermatime (Испания) (рис. 2). Деликатное действие этих пилингов основано на корректно подобранном составе, включающем активные компоненты высокого фармацевтического качества, и отрегулированном pH препаратов.

Для эффективного отбеливания промежности, вульвы, паха, ануса и лифтинга кожи пилинги Dermatime производят в нескольких вариантах, различная комбинация которых позволяет достигать:

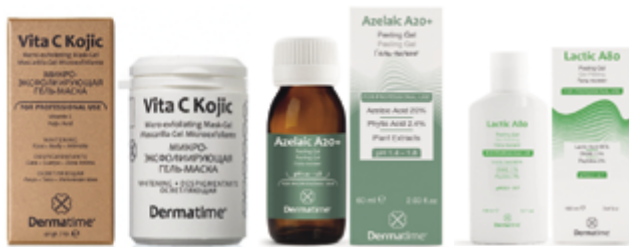

Рис. 2. Препараты для интимного пилинга Dermitime (Испания)

- осветления и выравнивания тона кожи;
- устранения пигментации различного генеза;
- восстановления физиологических процессов и запуска выработки коллагена *de novo*;
- более глубокого проникновения активных ингредиентов, входящих в состав средств для ежедневного домашнего ухода.

Хедлайнером процедуры интимного пилинга можно смело назвать осветляющую микроэкзфолирующую гель-маску Vita C Kojic, которую применяют в приведенных ниже отбеливающих и омолаживающих протоколах и используют в качестве основы для пилинга. В ее составе высококонцентрированный витамин С (50%) и койевая кислота из ферментированных рисовых зерен (3%), обладающие интенсивным антиоксидантным и ревитализирующим действием. Гель-маска позволяет деликатно выполнить эксфолиацию кожи, оказывает на эпителиальную ткань интимной зоны выраженное осветляющее, омолаживающее, укрепляющее и увлажняющее действие.

Поддержку пилингу Vita C Kojic оказывает «запечатывающий» крем-пилинг с 5%-ным ретинолом Retinol 5n RRT Sealing Set, который не только осветляет (подавляет выработку тирозингидралазы), обновляет и глубоко увлажняет кожу, но и приводит к эффекту наполнения. Технология инкапсуляции ретинола в наносомы позволяет применять его даже при очень чувствительной, не толерантной к ретинолу кожи.

Осветляющий интимный пилинг Dermitime (протокол проведения процедуры)

Процедура не требует предварительной подготовки, проходит абсолютно безболезненно, не имеет выраженного периода реабилитации и сезонных ограничений.

1. Очистить кожу крем-гелем Eva Care.
2. Обезжирить кожу лосьоном Degreaser Lotion.

3. Нанести на слизистую вульвы увлажняющий защитный крем Protector.
4. Смешать 3 г порошка Vita C Kojic с 6 мл воды (1:2). Тщательно взбить кистью, оставить на 5 минут для загустения. Нанести кистью или рукой в перчатке на обрабатываемую зону. Время экспозиции в области интимной зоны 15–20 минут; каждые 5 минут кожу надо увлажнять и деликатно массировать, не допуская высыхания маски.
5. Смыть пилинг большим количеством теплой воды и высушить кожу.
6. Нанести на участки с пигментацией сыворотку-бустер Neoretin Serum (Cantabria Labs, Испания).
7. Нанести крем-пилинг с ретинолом Retinol 5n RRT Sealing Set.

Комплексное применение в одном протоколе двух пилингов и отбеливающей бустер-сыворотки позволяет воздействовать сразу на несколько этапов меланогенеза, разрушая меланин и тормозя его транспорт в верхние слои эпидермиса, предотвращая образование новых очагов гиперпигментации. Кроме того, курс таких процедур оказывает мощный антивозрастной эффект, обновляя и регенерируя кожу.

Процедуры проводят с интервалом 10–20 дней курсом от 4 до 8 процедур (в зависимости от степени выраженности и глубины залегания пигмента). При этом результаты видны уже после первого сеанса и с каждой процедурой заметно нарастают. Для поддержания эффекта после курса процедур рекомендуется проводить одну процедуру раз в полгода. Осветляющий интимный пилинг не нарушает устоявшегося ритма жизни и может быть выполнен в любое время года.

ВНИМАНИЕ!

1. Процедуру интимного пилинга можно проводить не ранее чем через 10 дней после загара на пляже или в солярии.
2. За 3–4 дня перед пилингом необходимо удалить волосы.

Клинические примеры

Пациентка Е., 43 года. Гиперпигментация в интимной зоне появилась во время второй беременности и усилилась в период лактации.

Пациентке выполнили курс пилингов из 8 процедур с частотой 1 раз в 7–10 дней. После второй процедуры кожа стала выглядеть светлее на 20%, после восьмой процедуры – на 90%. В течение

ние последующих 2 месяцев при наружном применении отбеливающей сыворотки с ретинолом Neoretin DC (3 раза в неделю) и системной антиоксидантной биодобавки Helioscare Pure White была достигнута 100%-ная удовлетворенность результатом.

Результаты, представленные на снимках (до и после) (рис. 3), сделаны с промежутком 20 дней.

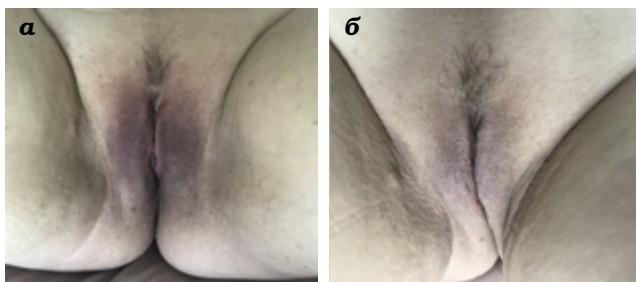


Рис. 3. Пациентка Е., 43 года. Гиперпигментация в интимной зоне после 2-й беременности. Вид до (а) и после 8-й процедуры осветления пилингами Vita C Kojic и применения «запечатывающего» крема-пилинга с ретинолом Retinol 5n RRT (б)

Пациентка Л., 40 лет. Гиперпигментация в интимной зоне появилась несколько лет назад и усилилась в последнее время.

Пациентке выполнен курс пилингов из 4 процедур с интервалом 1 раз в 10 дней. Результат осветления был отмечен пациенткой после первой процедуры, четвертая процедура привела к выравниванию цвета кожи интимной области (рис. 4). Было принято решение о проведении поддерживающих процедур 1 раз в 3–5 месяцев.

Результаты, представленные на рис. 4, сделаны с промежутком 40 дней.

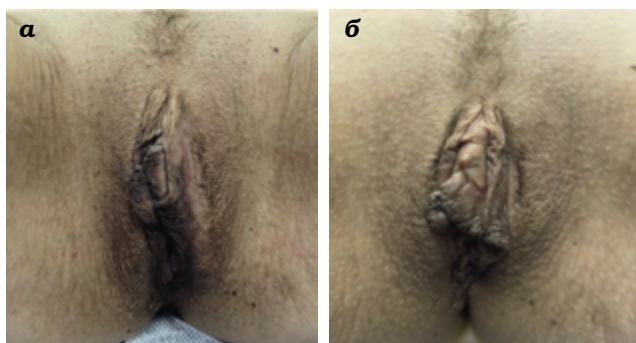

Рис. 4. Пациентка Л., 40 лет. Гиперпигментация в интимной зоне. Вид до (а) и после 4 процедур осветления препаратами Dermatime (б)

2.1. | ОМОЛОЖЕНИЕ ИНТИМНОЙ ЗОНЫ

Низкий тургор мягких тканей генитальной зоны – вторая по степени распространенности проблема, с которой пациентки обращаются к гинекологу, желая добиться эстетического омоложения интимной области.

Причины снижения эластичности и тургора мягких тканей:

- перерастяжение тканей во время родов;
- послеоперационные рубцы;
- радикальное изменение (уменьшение) массы тела;
- частая депиляция;
- возрастные изменения.

Омоложение интимной зоны включает гомогенизацию цвета кожи, восстановление рН, липидного барьера, восполнение гидрорезерва за счет активации выработки керамидов и гликозаминогликанов, уплотнение, повышение упругости и лифтинг кожи через усиление синтетической активности фибробластов, производящих коллаген, эластин, ретикулин.

Омолаживающий пилинг Dermatime (протокол проведения процедуры)

Процедура не требует предварительной подготовки, проходит абсолютно безболезненно, не имеет выраженного периода реабилитации и сезонных ограничений.

1. Очистить кожу крем-гелем Eva Care.
2. Обезжирить кожу лосьоном Degreaser Lotion.
3. Нанести на слизистую вульвы увлажняющий защитный крем Protector.
4. Смешать 3 г порошка Vita C Kojic с 6 мл пилинга Lactic A80 Gel. Тщательно взбить кистью, оставить на 5 минут для загустения. Нанести кистью или рукой в перчатке на обрабатываемую зону. Время экспозиции для интимной зоны 15–20 минут; каждые 5 минут необходимо увлажнять и деликатно массировать кожу, не допуская высыхания маски.
5. Смыть большим количеством теплой воды и высушить кожу.
6. Нанести концентрат Global GF с факторами роста (содержимое 1 ампулы).
7. Нанести «запечатывающий» крем-пилинг с ретинолом Retinol 5n RRT Sealing Set.
8. Смыть пилинг через 8–12 часов.

Частота повторения процедур – 1 раз в 12, 14, 20 дней. Рекомендованное количество процедур 4–8.

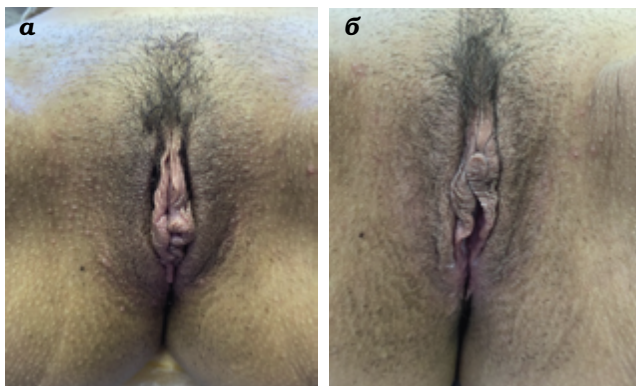

Рис. 5. Пациентка О., 42 года. Омоложение интимной зоны. Вид до (а) и после 8 процедур омоложения препаратами Dermotime (б)

Синергетическое воздействие в одном протоколе 2 пилингов с концентрированными фруктовыми кислотами (50%-ной L-аскорбиновой + 80%-ной молочной), омолаживающим концентратом с факторами роста и инкапсулированным 5%-ным ретинолом оказывает мощный антивозрастной эффект, обновляя и регенерируя кожу (рис. 5).

Для достижения более выраженного омолаживающего эффекта пилинг можно проводить как монопроцедуру, а можно в комбинации с радиочастотным (RF-) лифтингом (по технологии динамической квадриполярной радиочастоты DQRF, реализованной в аппарате EVA).

FAQ (часто задаваемые вопросы)

• Процедура интимного пилинга – это больно?

Интимные пилинги Dermotime не вызывают никакого дискомфорта ни во время процедуры, ни в период реабилитации. Никаких запретов в постпроцедурный период нет, есть лишь рекомендация по применению увлажняющего крема с алоэ Hidraloe Moisturizing Cream для более быстрого восстановления кожи.

• С какого возраста можно делать интимный пилинг?

С наступления совершеннолетия.

• Когда после интимного пилинга ожидать результат осветления?

Полный курс обычно включает 5–7 процедур, но осветление кожи на 1–2 тона заметно уже после первой процедуры.

• Сколько держится результат после прохождения курса?

Длительность эффекта зависит от соблюдения поддерживающих рекомендаций и индивидуальных

особенностей организма пациентки. В среднем от 6–8 месяцев до 2 лет.

• Как часто можно делать пилинг зоны бикини?

Курс интимных пилингов состоит из 5–8 процедур, которые проводят с частотой 1 раз в 2–3 недели.

• Можно ли сочетать интимный пилинг с другими эстетическими процедурами (PRP-терапией, введением филлеров, RF-лифтингом)?

Да. Сочетанное воздействие на ткань приведет к более выраженному результату, особенно это касается эффекта лифтинга кожи.

3 | ЗАКЛЮЧЕНИЕ

Интимный пилинг препаратами Dermotime – деликатная и очень результативная процедура, направленная на уменьшение объема эпителия, улучшение микробиома, укрепление барьерных свойств кожи, ее увлажнение и, конечно же, ее лифтинг. Приятным бонусом оказывается замедление роста и предотвращение появления вросших волос.

ЛИТЕРАТУРА

1. Устав ВОЗ, 48-е изд., 256 с. – <http://who.int>.
2. Debarbieux S, Ronger-Savle S, Balme B, et al. Pigmentation vulvaire etendue. Extensive vulvar pigmentation. *Ann Dermatol Venereol*, 2016;143(3):240.
3. Renaud-Vilmer C, Cavelier-Balloy B. Lésions pigmentées vulvaires. Pigmented vulvar lesions. *Ann Dermatol Venereol*, 2006;133(8–9, Pt 1):717–23.
4. Oliveira A, Lobo I, Selores M. Asymptomatic vulvar pigmentation. *Clin Exp Dermatol*, 2011;36(8):921–2.
5. Спасова Д. Современное решение проблемы гиперпигментации интимных зон. *Красивый бизнес*, 2019;(июль/август):52–54.
6. Круглова ЛС, Иконникова ЕВ. Гиперпигментация кожи: современный взгляд на методы коррекции (ч. 2). *Российский журнал кожных и венерических болезней*, 2017;(4).
7. Мун АВ, Юсупова ША, Исломова ФК. Методы диагностики и лечения гиперпигментации кожи на современном этапе. *Молодой ученый*, 2018;8(194):40–44.